



骨と関節をイメージした
整形外科アピールマーク

けい つい しょう 頸椎症



「運動器の健康」世界運動
動く喜び 動ける幸せ

● 症状 ●

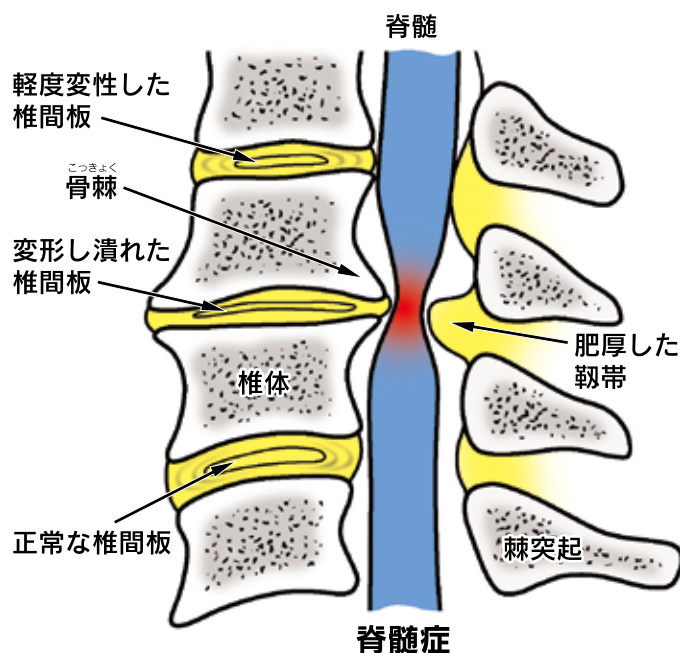
症状は3つに大きく分けられます。

- ①首・肩甲骨付近の痛みや肩こりなどの症状がでます。首を動かすと痛みが増しますが、手のしびれはありません（局所症状）。
- ②主に片方の首～肩～腕～手にかけての痛み、しびれ、力が入りにくいなどの症状です。これは脊髄の枝（神経根）の障害によるものです（神経根症）。
- ③両方の手足がしびれたり、動きが悪くなったりします。ひどくなると排尿や排便に異常が出たり、ぼたんかけが難しくなる、階段を降りるのがこわくなるなどの症状が出ます。これは首の骨（頸椎）の中を走る太い神経（脊髄）が障害されることによるものです（脊髄症）。

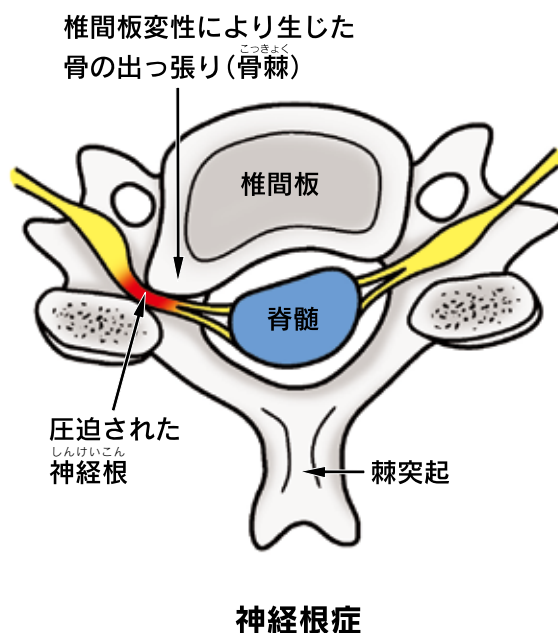
● 原因・病態 ●

背骨をつなぎ、クッションの役目をしている椎間板は20歳過ぎから変性（老化現象）が始まると言われます。この変性が進むと椎間板にひびが入ったり、徐々に潰れてくるなどの変化をきたします。それに伴い骨が変形して出っ張り（骨棘）を生じますが、これが神経根に触れると神経根症になります。また、この骨棘と背骨をつなぐ靭帯の厚みが増してくると神経の通り道（脊柱管）が狭くなり、脊髄症を生ずることになります。不良姿勢、繰り返しの重量物の挙上、頸椎に過度の負担のかかる運動などはこの変性を早める可能性があります。

頸椎側面図



頸椎横断面図



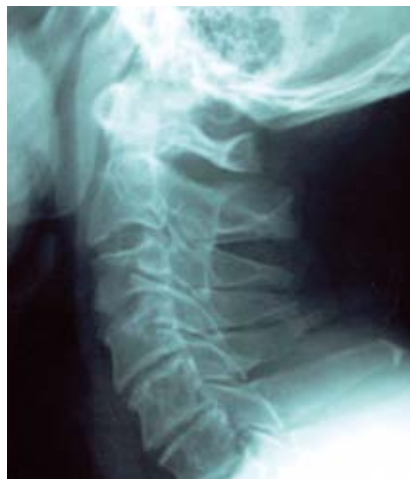(イメージ図)



長生きを支える、足腰づくり。
ココモ チャレンジ!

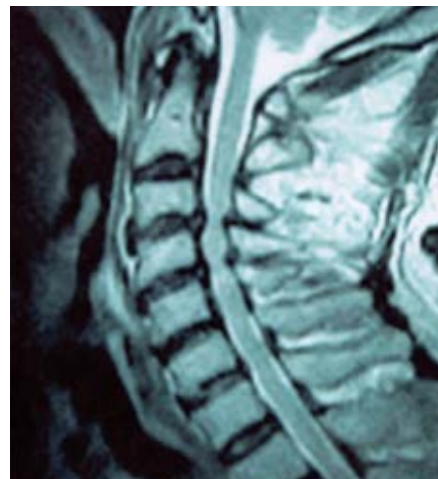
診断

せきすいししょう しんけいこんししょう
脊髄症および神経根症の有無を確認することが重要です。症状からその可能性が考えられる場合はレントゲン撮影、MRI などにより診断します。必要があればさらに精密な診断(脊髄造影・CT・神経根造影・筋電図など)を行います。



レントゲン

椎間板が狭くなり、骨棘がみられる。



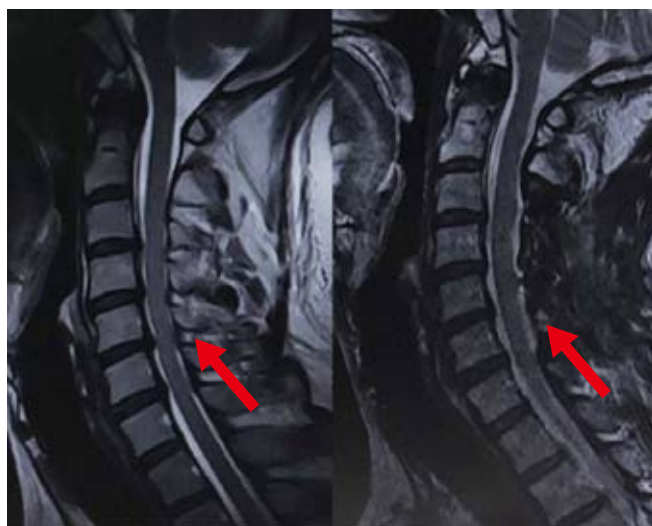MRI

椎間板の引っ張り後側の靭帯の肥厚により脊髄が砂時計のように圧迫されている。

治療

よい姿勢を保ち、頸椎に対する負担をできるだけ減らすことが重要です。そのためには運動で筋力を高めることも必要です。一般的には首を軽く前屈気味にするほうが神経への刺激が少なくなりますが、個人差がありますので担当医とよく相談してください。治療としては、**薬物療法**(消炎鎮痛剤、筋弛緩剤、神経障害性疼痛治療薬など)、**装具療法**、**牽引療法**(問欠牽引、持続牽引)、**温熱療法**などがあります。神経根症の場合はこれらの治療で症状が良くなることが多いとされています。しかし脊髄症が出現した場合や、がんこな神経根症が長期に続く場合には手術を行うこともあります。

手術:狭くなった脊髄の通り道(脊柱管)を広げる脊柱管拡大術(椎弓形成術)や神経を圧迫している椎間板・骨棘を取り除く前方固定術などがあります。症状に応じて適切な方法が選択されます。



手術前

手術後

脊髄の周囲にゆとりがなく、脊髄の周囲にゆとりがみられる。窮屈な状態。



企画・制作
公益社団法人
日本整形外科学会



編集協力
一般社団法人
日本脊椎脊髄病学会



制作協力
エーザイ株式会社